



Gesunde Beißerchen – eine wichtige Basis für einen fitten Eurasier!

Entwicklung des Gebisses und Zahnformel

Als Fleischfresser sind unsere Hunde auf ein funktionales Gebiss angewiesen, aber auch für die Kommunikation unter Artgenossen und für das Greifen und Halten von Gegenständen ist ein gesundes Gebiss für unsere Hunde von besonderer Bedeutung. Durch die Zucht vieler verschiedener Rassen entstanden im Laufe der Zeit unterschiedliche Schädelformen und -längen. Unsere Eurasier zeigen glücklicherweise einen sogenannten mesozephalen Schädeltyp, auch Normaltyp genannt.

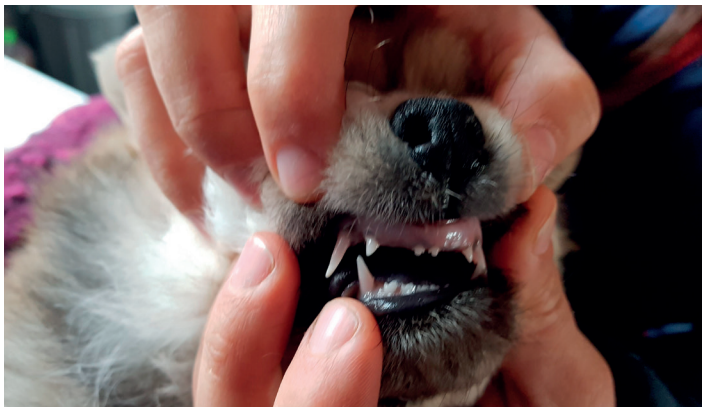Die Zahnentwicklung beginnt im Mutterleib schon beim vier Wochen alten Embryo und die Milchzähne brechen beim Welpen ab einem Lebensalter von etwa drei bis sechs Wochen durch. Der Welpen besitzt dann 28 Milchzähne.

Die Zahnformel beim Welpen je oben und unten:

$p3 \ c1 \ i3 \ i3 \ c1 \ p3$

Das bedeutet pro Seite rechts und links zählt man 3 Prämolare (p3), einen Caninus (Fangzahn, c1), drei Incisivi (Schneidezähne), dies jeweils im Ober und Unterkiefer.

Die Welpen wechseln ihr Milchgebiss etwa vom dritten bis siebten Lebensmonat an in das endgültige bleibende Gebiss. Milchgebiss und bleibendes Gebiss als zwei Zahngenerationen haben zwei voneinander getrennte Zahnanlagen. Fehlen Welpenmilchzähne, bedeutet dies nicht, dass diese auch im endgültigen Gebiss fehlen müssen.



Incisivi fehlen beim Welpen-Gebiss

Umgekehrt sind bleibende Zähne nicht automatisch angelegt, wenn der jeweilige Milchzahnvorläufer existiert. Das Vorhandensein der endgültigen Zähne im Kiefer könnte bei Interesse (z. B. Käufer- und/oder Züchterwunsch) via einer Röntgenuntersuchung mit 12 Lebenswochen ermittelt werden. Die bleibenden Zähne schieben aus dem Kieferknochen an die Oberfläche und zerstören im Idealfall die Zahnwurzeln der Milchzähne, diese fallen dann nach und nach aus. Die bleibenden Zähne treten an ihre Stelle und gewinnen durch die kontinuierlich wachsenden Kiefer auch genug Platz, denn das endgültige Gebiss des Hundes zählt schließlich komplett 42 Zähne, der erste Prämolare (P1) des bleibenden

Gebisses hat keinen Milchzahnvorläufer, ebenfalls neu dazu kommen die Backenzähne („M“ für Molaren):

Zahnformel erwachsener Hund:

Oberkiefer: $M2 \ P4 \ C1 \ I3 \ I3 \ C1 \ P4 \ M2$

Unterkiefer: $M3 \ P4 \ C1 \ I3 \ I3 \ C1 \ P4 \ M3$

Gewechselt werden also die Schneidezähne, die Fangzähne und die Prämolaren 2-4. Der Prämolare 4 oben und der Molare 1 im Unterkiefer bilden in der Kombination eine sogenannte „Brechschere“, die eine Hündin beispielsweise zum Abnabeln der Welpen nutzt.

Der Prämolare 4 und die Molaren 1-2 im Oberkiefer sind „dreiwurzelige“ Zähne, also sehr stark im Kiefer verankerte Zähne, weil sie durch ihre Verwendung einer großen Kräfteinwirkung ausgesetzt sind. Der Prämolare 4 im Oberkiefer ist neben dem Caninus der wichtigste Zahn im Hunde-Gebiss.

Entwickeln sich Kieferknochen und Kieferäste regelrecht, so schließen der etwas breitere Oberkiefer und der Unterkiefer in einem sogenannten „Scheren-Gebiss“ knapp übereinander. Das bedeutet, die Schneidezähne des Oberkiefers bedecken knapp die unteren Schneidezähne, es darf maximal ein Abstand in der Breite eines Zündholzes vorliegen.

Fangzähne, Prämolaren und Molaren des Unterkiefers passen jeweils in die Zwischenräume, die der Oberkiefer bietet und umgekehrt:

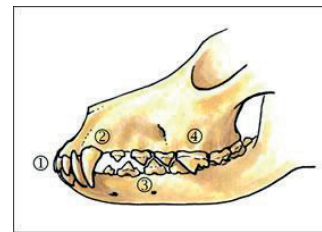


Illustration: Dr. med. vet. Stefan Grundmann

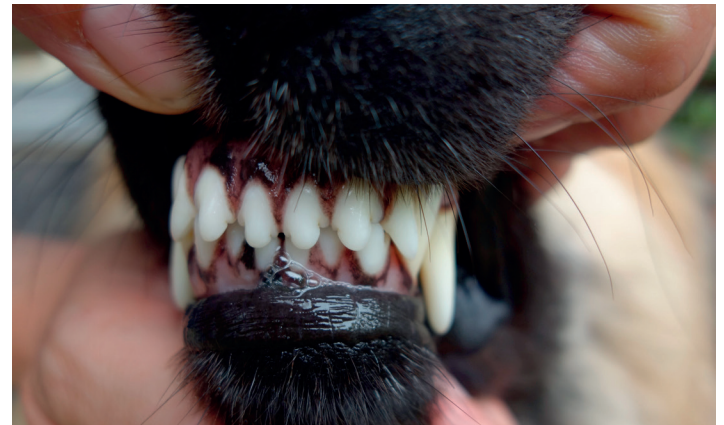- 1 = Scherenverzahnung (seitlich betrachtet)
- 2 = Canini in regelrechter Position
- 3 und 4 = Prämolaren und Molaren im
- Ober und Unterkiefer schließen gegeneinander exakt in die vorgesehenen Lücken

Zahn- und Gebissanomalien

Die Gegebenheiten beim Hund werden in fünf Klassen eingeteilt, von Klasse 0 bis 4.

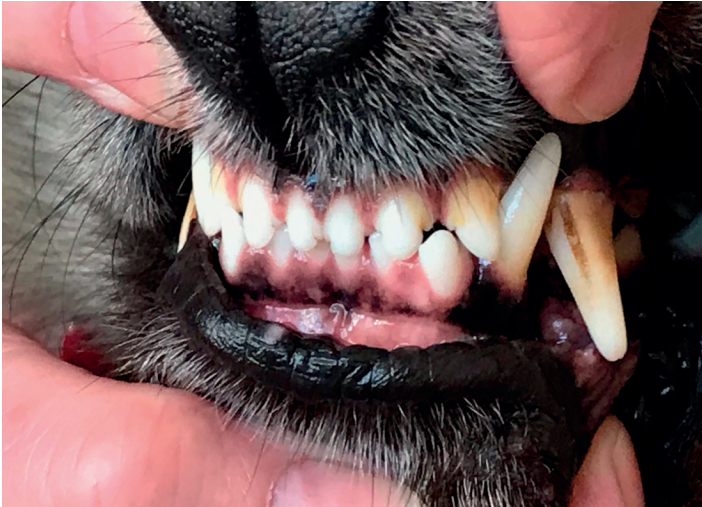Klasse 0 beschreibt den idealen Normalzustand mit einem Scheren-Gebiss.

Scherenverzahnung



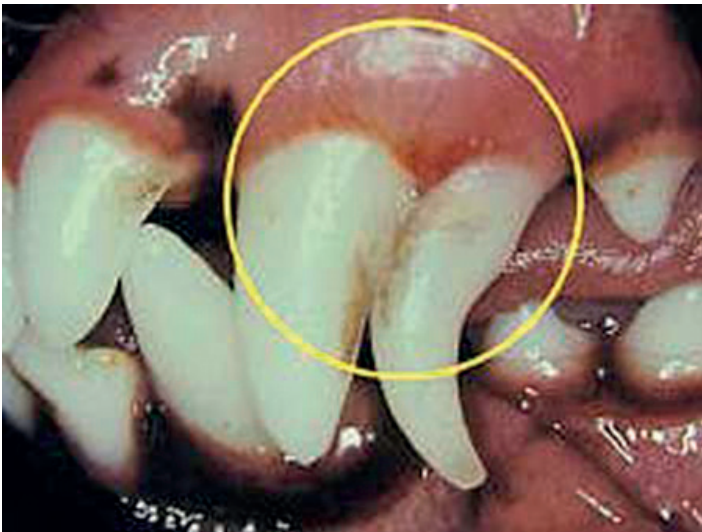


Klasse 1 definiert Einzelzahnfehlstellungen bei korrekten Kieferlängen, dazu zählen der Caninussteilstand, nicht ausgefallene (also fehlerhaft bleibende) Milchzähne, oder ein lanzenartig herausstehender Caninus („Lanzencaninus“). Weiter zählt auch das Zangen-Gebiss dazu, wo im Gegensatz zur Schere die Schneidezähne direkt aufeinandertreffen – eben wie bei einer Zange. Diese Erscheinungen werden als sehr wahrscheinlich nicht erblich deklariert.



Einzelzahnfehlstellung - I3 unten steht vor dem Oberkieferzahn

Fallen Milchzähne nicht regelrecht aus, also schieben die bleibenden Zähne neben den Milchzahnvorläufern aus dem Zahnfleisch heraus und vernichten so dadurch nicht die Zahnwurzel des Milchzahnes, kann der deutlich länger als normal bleibende Milchzahn für erheblichen Ärger beim Zahnwechsel sorgen und entweder zu steil wachsen und z. B. und u. a. in dem entgegengesetzten Kiefer einstechen (= Caninussteilstand).



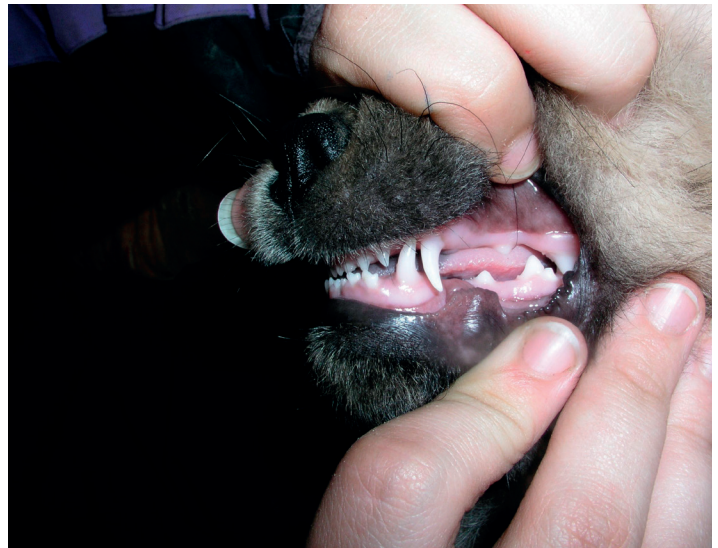bleibender Milchfangzahn

Obwohl kurzzeitig auftreten kann, dass sich Milchzahn und Nachfolger gleichzeitig „zeigen“, ohne dass dies krankhaft sein muss, ist länger Abwarten allerdings kein guter Rat. Es ist daher sehr wichtig, dass der Junghund bei solchen Anzeichen einem spezialisierten Tierarzt vorgestellt wird, der dann entscheiden muss, ob man den Milchzahn zügig in Narkose ziehen muss. Bleibende Milchzähne kommen bei allen Rassen vor. Es gibt keine gesicherten Erkenntnisse über eine Erblichkeit.

Bei einem Caninussteilstand kann es angebracht sein, kieferorthopädisch vorzugehen, bzw. kann es sogar nötig werden die Fangzähne radikal zu kürzen, damit der Hund keine Schmerzen erleidet und normal fressen kann. Eine kieferorthopädische Korrektur hat nie ästhetische Ziele, sondern rein funktionale. Der Hund soll beschwerde- und schmerzfrei leben können. Heute gibt es einige sehr gut ausgebildete, spezialisierte Tierärzte, die betroffenen Hunden und ihren Haltern diesbezüglich mit fachlichem Rat und eventuell nötiger Therapie zur Seite stehen.

Klasse 2 beschreibt den sogenannten Rückbiss. Beim Rückbiss schließt der Unterkiefer zu weit nach hinten (kaudal), entweder durch einen zu langen Ober- oder einen zu kurzen Unterkiefer. Hier handelt es sich also um ein Ungleichgewicht bei den Kieferlängen. Diese Problematik kann unter anderem auch dazu führen, dass der Unterkieferfangzahn in das Oberkiefer eindrückt. Hier können auch Korrekturen anstehen.

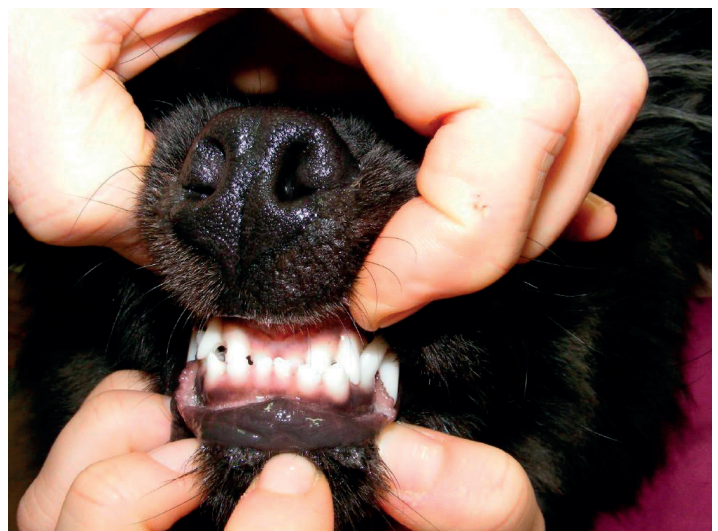Als Klasse 3 wird der Vorbiss geführt. Hier schließen die Unterkieferschneidezähne zu weit „rostral“, also zu weit nach vorne:



Vorbiss Welpen

Je nach Ausprägung haben die Hunde mit Vorbiss weniger klinische Probleme.

Vorbiss erwachsener Hund





Die Klassen 2 und 3 werden als sogenannte skelettale Fehlstellungen angesehen und als hoch erblich gewertet. Die Kieferlänge und Kieferbreite sind zu 60-80 % erblich bedingt, mehrere Gene sind an der Ausprägung von derartigen Wachstumsstörungen beteiligt.

Manchmal zeigen sich Vor- oder Rückbiss schon im Welpengebiss. Da Unter- und Oberkiefer eigenständige Knochen sind und sich die Kieferlänge während des Wachstums unabhängig voneinander verändern kann, verwachsen sich solche Fehlstellungen in selteneren Fällen auch einmal.

Klasse 4 teilt Sonderfälle ein, wie ein „schiefer Biss“, oder verkannte Kiefer.

Hyper- und Hypodontie

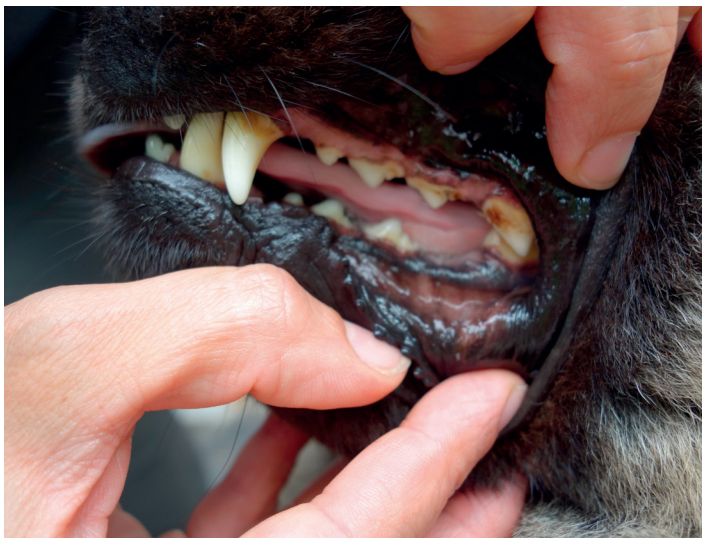Hat ein Hund zu viele oder doppelt vorhandene Zähne im Kiefer, spricht man von einer Hyperdontie = Zahnüberzahl. Doppelt vorhandene Zähne existieren relativ häufig bei den Schneidezähnen und Prämolaren 1. Ob dies nicht ausgefallene Milchzähne oder bleibende Doppelzähne sind, zeigt oft nur ein Röntgenbild. Falls sich hieraus Zahnfehlstellungen oder Engpässe im Kiefer ergeben, kann unter Umständen ein Ziehen der doppelten Zähne nötig werden.

Bleibt der Hund einige Zähne schuldig, spricht man von einer Hypodontie. Diese teilt man in echte (entsprechend genetisch nicht angelegte) und unechte (nicht durchgebrochene) Zahnunterzahl ein. Ob Zähne angelegt aber nicht durchgebrochen sind, klärt ein Röntgenbild ab 12 Lebenswochen.

Vornehmlich fehlen P1 und M3, diese Zähne sind evolutionär gesehen in der Rückentwicklung und ein züchterischer Erhalt dieser Zähne wird aus der derzeitigen Sicht der Wissenschaft als nicht sinnvoll erachtet.

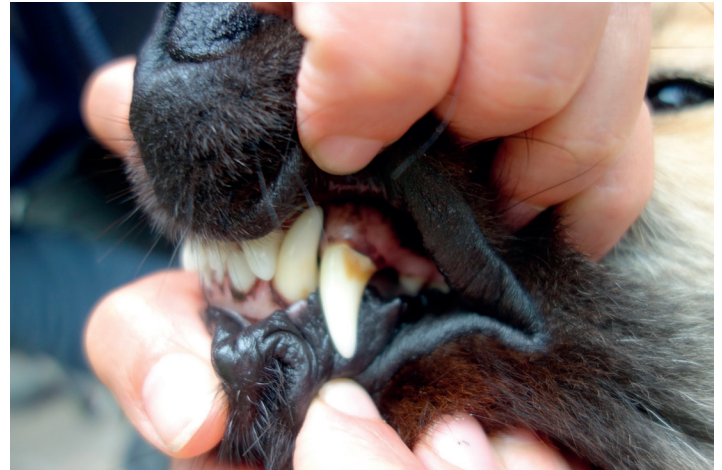Funktional wichtige Zähne (z. B. Schneidezähne oder P4 oben) und/oder zu viele Zähne dagegen, dürfen einem Hunde-Gebiss nicht fehlen. Genaue züchterische Vorgaben über tolerable Zahnfehler sind in den Zuchtordnungen der Vereine festgelegt.

P4 unten fehlt



Erkrankungen des Zahnhalteapparates und der Maulhöhle

Ein intaktes Paradont umschreibt einen unauffälligen Zahn in seinem Zahnhalteapparat. Vier von fünf Hunden mittleren Alters leiden an Erkrankungen des Paradonts, der häufigsten oralen Erkrankung beim Hund. Auf den Zahnoberflächen bildet sich ein Biofilm, der sich aus Bakterien, Entzündungszellen, Speichelbestandteilen und Abbauprodukten zusammensetzen kann. Mineralisiert dieser Film durch Bestandteile des Hundespeichels, bildet sich Zahnstein, auch Plaque genannt.



Zahnstein-Zahnbelag am Fangzahn

Durch Plaque und bakterielle Besiedlung können also Entzündungen am und im Zahnfleisch entstehen, sogenannte Parodontalerkrankungen. Besteht noch eine Chance auf eine erfolgreiche Behandlung, kommt der Hund mit einer sogenannten „Gingivitis“ davon. Eine „Parodontitis“ dagegen ist eine chronisch fortschreitende Entzündung, durch die die Anheftung des Zahnes im Zahnhalteapparat und am Zahnfleisch kontinuierlich verloren geht.

Klinische Anzeichen einer Parodontalerkrankung sind Maulgeruch, Plaque, Zahnstein, Rückgang des Zahnfleisches mit einer Bildung von sogenannten Zahnfleischtaschen. Der kompetent ausgebildete Tierarzt kann bei einem entsprechenden Verdacht spezielle Untersuchungen durchführen, um sich ein genaues diagnostisches Bild zu machen, z. B. auch, wie weit die Erkrankung schon fortgeschritten ist. Der Kieferknochen kann beispielsweise schon betroffen sein, es können sich mit Eiter gefüllte Hohlräume gebildet haben, die den oronasalen Bereich miteinander verbinden (Fisteln), der Hund kann lockere Zähne haben, Schmerzen, etc.

Für den Tierbesitzer und den Haustierarzt ist diese Problematik nicht grundsätzlich durch bloße Blickdiagnose ersichtlich. Nicht immer funktioniert so eine rein diagnostische Untersuchung ohne Narkose. Je nach Befund kann eventuell in einer oder dann zwei Sitzungen entsprechend weiter therapeutisch vorgegangen werden. Der Hund erhält hierzu eine Intubationsnarkose (Beatmungsschlauch in die Luftröhre), damit bei der Therapie entstehende bakterielle Produkte nicht in die Lunge geatmet werden können, denn dieses Inhalat kann zu systemischen Entzündungen führen.

Gegebenenfalls werden die Zähne fachmännisch von Zahnstein befreit, poliert und fluoridiert, oder wo erforderlich saniert, bzw. im ungünstigen Fall auch einmal gezogen. Nach einer Zahnbehandlung sollte jeder Tierbesitzer die Zahnpflege bei seinem Hund conse-



quent sehr gewissenhaft und sorgfältig weiter durchführen, um ein Wiederauftreten zu vermeiden bzw. länger Zeit hinauszuzögern.

Jedem Hundebesitzer ist dringend angeraten, seinen Hund aller spätestens ab dem mittleren Alter regelmäßig von einem diesbezüglich ausgebildeten Tierarzt untersuchen zu lassen. Nachdem derlei Probleme keine kosmetische Angelegenheit sind, sondern ernste Erkrankungen darstellen, die im weiteren Verlauf auch Folgeerkrankungen aller Organsysteme beim Hund nach sich ziehen können (Nierenerkrankungen, Herzklappenentzündungen, etc.) und jeder Besitzer in der Regel großes Interesse daran hat, dass sein Hund bei guter Gesundheit alt werden kann, sollte die Zahn- und Maulgesundheit von Welpenbeinen an bei jedem Besitzer eine hohe Priorität haben.

Nicht zu vernachlässigen ist diese Fürsorge in Sachen Maulhöhlengesundheit besonders bei Zuchthunden, deren unter Umständen pathologisches orales Keimspektrum durch Schlecken und Putzen an den Genitalien, bzw. der Welpen, auch auf eben diese übertragen werden kann.

Erkrankungen der Zähne

Karies

Hunde gelten generell als weniger anfällig für Karies, warum dies so ist, ist nicht gänzlich geklärt. Vermutlich liegt es an Faktoren wie dem basischen Hundespeichel, Zahnform und Zahnstellung und geringerer Zuckeraufnahme. Plaques allerdings bieten geeignete Bedingungen für kariesverursachende Bakterien. Auch beim Hund müssen kariöse Zähne mit entsprechenden Füllungen etc. behandelt werden.

Zahnfrakturen bzw. abgebrochene Zähne

Sogar lediglich Stecknadel groß abgebrochene Zahnstücke müssen dringlich behandelt werden, speziell, sofern die Markhöhle des Zahnes = Pulpa eröffnet ist. In dieser Pulpa finden sich der Zahnerv, Gefäße, Abwehrzellen und sogenannte Ondoblasten, die den Zahnschmelz bilden.

Sowohl beim Welpen als auch beim erwachsenen Hund, müssen abgebrochene Zähne- also auch Milchzähne immer beim Tierarzt vorgestellt werden. Nicht nur, dass schwere Infektionen und Eiterherde entstehen können, der Hund kann auch grässliche Zahnschmerzen haben. Solche Zahnabsplitterungen etc. dürfen nie auf die leichte Schulter genommen werden.

Maßnahmen zur Prophylaxe

Wenige unserer Hunde haben durch Rohernährung und/ oder das regelmäßige Bekauen geeigneter, roher Knochen über lange Jahre hinweg ein sehr sauberes, strahlend weißes Gebiss – ohne dass weitere Pflege – Maßnahmen durch den Besitzer ergriffen werden müssen.

Bei einigen Hunden helfen auch Naturkauartikel wie Rinderhautreifen oder aber Futterzusätze, die Seealgenmehl und/oder Apfeltrester enthalten, wie zum Beispiel „Anibio Plaque Off“ oder „Ani-Forte denta Clean and Care“. Die meisten dieser Produkte wirken durch enzymatische Prozesse, man braucht für Erfolge aber einige Wochen Geduld.

Auch die Ernährung kann eine Rolle spielen, zu viele Leckerchen, stärke- und/oder zuckerhaltiges Trockenfutter können die Neigung zu Zahnstein bzw. Plaquebildung verstärken.

Es empfiehlt sich eine entsprechende Anpassung, falls man ungünstige Futterbedingungen detektiert. Manche Hunde sind aber schon

in jungen Jahren unabhängig von der Ernährung stärker von Zahnbelag und Zahnstein betroffen als andere Artgenossen.

Die wirksamste und effektivste Maßnahme, damit im Laufe eines langen Hundelebens möglichst wenige orodentale Probleme entstehen, ist und bleibt das Zähneputzen beim Hund und zwar mit geeigneter Zahnbürste plus einer schmackhaften speziellen Hundezahncreme. Manuelle Zahnbürsten wirken dabei nicht so effektiv wie hochmoderne geräusch- und vibrationsfreie Ultraschallzahnbürsten (z. B. Emmi-Pet).

Am besten gewöhnt man schon den Welpen an das Zähneputzen, denn die Kleinen lernen noch am flexibelsten. Einem alten Hund noch mit der Zahnbürste zu kommen, kann eine für Besitzer und Hund frustrierende und stressige Angelegenheit werden.

Wie man den eigenen Hund am idealsten das Zähneputzen schmackhaft macht, kann man unzähligen YouTube-Videos entnehmen.

Falls Hund und Besitzer sich mit keiner Methode anfreunden können, dann hilft zur Not auch noch, zumindest mit einem über den Finger gewickelten angefeuchteten Baumwolltuch die Zähne abzureiben, um so den Biofilm zu entfernen.

Geeignete Zahnreinigungsmaßnahmen und eventuell die Anschaffung einer hochmodernen Ultraschallzahnbürste können eine langfristig gesehen wertvolle Investition sein, die zur Gesunderhaltung auch des später alten Hundes einen enormen Beitrag leisten können.

Die Thematik Zahngesundheit sollte man auch bei seinem Eurasier keinesfalls unterschätzen.

Kerstin Konopa

Quellen:

Dr. Katharina Rösch, Vortrag vom 18.05.2019 Züchterseminar Ringingen „Ins Maul geschaut“

Dr. med. vet. Markus Eickhoff, „Das Hundezahnbuch“, Parey-Verlag

Dr. med. vet. Daniel Koch, „Erblichkeit und die züchterische Bedeutung von Zahn-, resp. Gebissanomalien“, <http://pleistozaen.at/kochzaehne.pdf>



Fleißig Zähne bürsten!